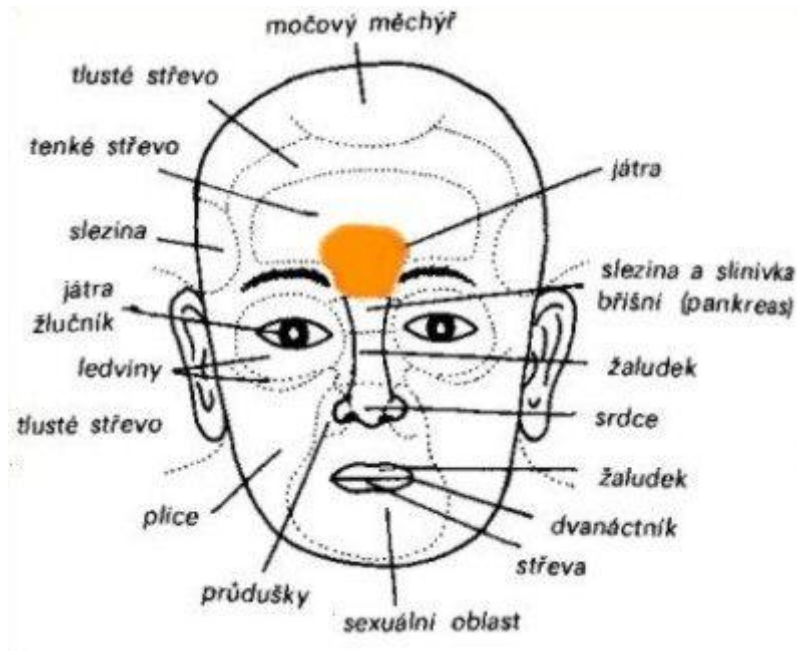


Orientální diagnostika

Játra a žlučník

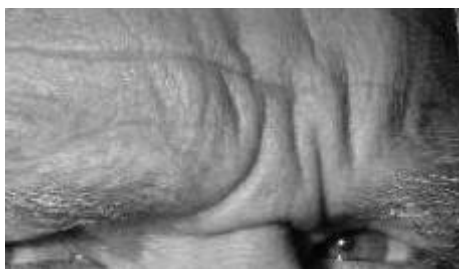Diagnostika poruchy jater a žlučníku

Diagnostická zóna **jater a žlučníku** se nachází **mezi obočím nad kořenem nosu**. Najdete-li v této zóně vrásky (jejich počet, délka a hloubka rozhoduje), můžete diagnostikovat stažení nebo tvrdnutí jater



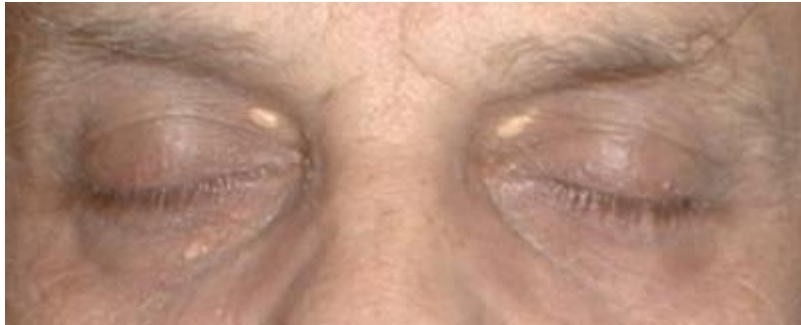Játra - další diagnostické prvky

• najdete-li v této zóně vrásky (jejich počet, délka a hloubka rozhoduje), můžete diagnostikovat stažení nebo tvrdnutí jater



- šedivění vlasů
- bílé skvrny v kombinaci s vráskami v jaterní zóně znamenají cysty na játrech nebo změny ve žlučníku
- začervenání bělma v oku - přetížená játra. Při dlouhodobém přetěžování přechází barva bělma postupně do šedé, včetně celkového mírného zešednutí kůže.

- bílé zatvrdlé kuličky na obličejí nebo kolem očí, popřípadě hrudkami v bělmu - zvýšená hladina cholesterolu



- stříbřité ochlupení po těle, tzv. miminkovské chloupky na čele - dlouhodobě zvýšený cholesterol
- zduření zóny jater - zvětšení jater
- pigmentové skvrny, tzv. stařecké skvrny na různých místech pokožky - přetížení jater
- suché vlasy - přetížení jater
- vypadávání vlasů v oblasti temene hlavy - přetížení jater
- bílé místní konečky prstů na rukou - hromadění tuků, vznik cyst a tumorů
- červený, hladký a lesklý jazyk - cirhóza jater
- vpadlé tváře a mírná žloutenka - ukazatel těžké jaterní choroby, především pokud se jedná o pravou tvář
- svíslé rýhy na nehtech - oslabení činnosti jater a zvýšenou únavu.
- zežloutnutí, trudovitá pokožka, ekzémy i lupénka - přetížení jater
- problémy se zrakem - zrak je smysl přiřazený k játrům
- spánek - kdo nemůže usnout v noci mezi 1 - 3 hodinou ranní nebo se v této době budí, měl by rychle uvažovat o regeneraci jater
- problémy se zuby - špičáky
- problémy s kyčlemi
- bolest kolene zevnitř
- souvislost s čelistní dutinou
- souvislost s patrovou mandlí
- problémy s hrudními obratli 8, 9 a 10
- irisdiagnostika: poškození jater najdeme v pozici 7:40 - 7:45 na pravém oku

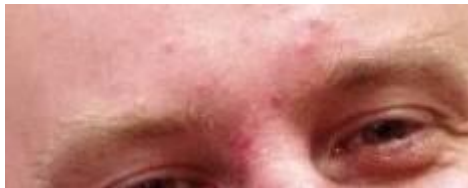

Játra ukazují náš vztah ke světu, to, jak dovedeme milovat, tolerovat, ustupovat, je-li třeba a zároveň jít za naplňování potřebných úkolů, které před nás život staví. Vyjadřují míru a kvalitu naší komunikace s okolím a chápání přicházejících situací.

Příčinou onemocnění jater je neumírněnost - příliš mnoho jídla, sexu, přehnaná expanze, problémy při hodnocení a spotřebě.

Žlučník - další diagnostické prvky

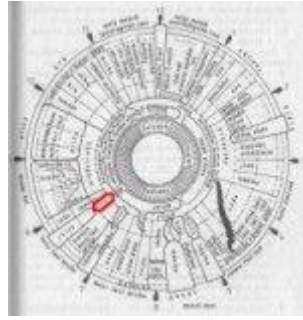- začervenání v centrální zóně žlučníku a jater - přetížení žlučníku, zablokované žlučovody



- krupička v centrální zóně jater - písek ve žlučníku
- červené vyrážky někdy se žlutým sekretem v této zóně - dlouhodobé přetížení žlučníku
- zelenavé cévky v této zóně - nedostatečná činnost žlučníku
- převislá horní oční víčka - přetížení žlučníku



- vyrážka se žlutým pupínkem v koutku úst - nadměrná funkce žlučníku, neboli nadměrná sekrece žluče
- nárůstek vedle palce nebo s ním rosteme od mládí, tzv. vdovské kosti - tuhnutí jater a žlučníku
- bolesti v pravé lopatce - onemocnění žlučníku
- výrazná nasolabiální vráska (probíhající od okraje nosního chřípí směrem k ústnímu koutku) - bolestivé přetížení žlučvodů
- irisdiagnostika: žlučník v duhovce najdeme také v pravém oku jako játra, jen blíže k zorničce. Malá černá tečka - degenerace žlučníku nebo jeho odstranění (pokud bylo oprávněné), bílá tečka - zánět žlučníku.



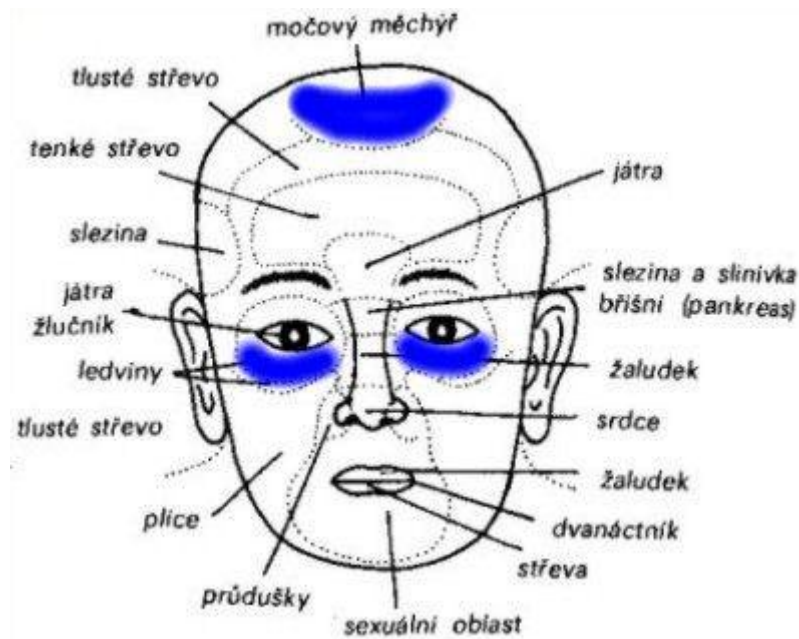
Žlučník vyjadřuje naší spokojenost se světem. Jeho stav ukazuje, zda dokážeme vnímat život s láskou a tolerancí, nebo jestli se často hněváme, rozčilujeme či sžíváme uvnitř.

Příčinou onemocnění žlučníku je vztek a nespokojenost.

Ledviny a močový měchýř


Diagnostika oslabených ledvin a močového měchýře

Diagnostická zóna ledvin a močového měchýře se nachází **pod očima**.



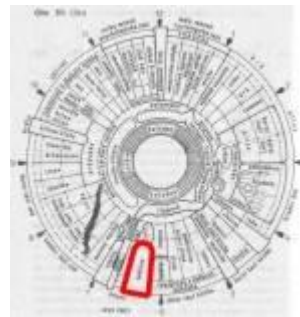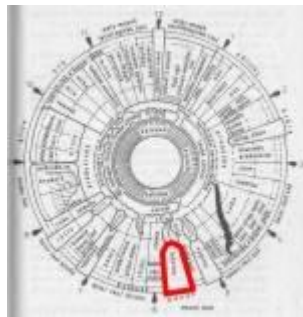Ledviny - další diagnostické prvky

- vaky pod očima - špatná funkce ledvin, městnání



- tmavé kruhy pod očima - zvýšená tvorba a špatné vylučování kyseliny močové
- zduření spodních víček, zbarvení do šedo-zelena - hromadění kyseliny močové
- prochládání končetin nebo nadměrné pocení

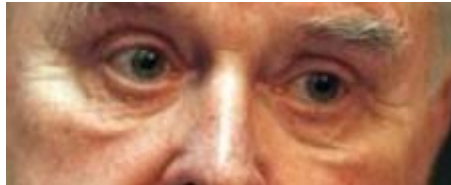- vlhké dlaně bez sevření
- tmavé skvrny či hrudky pod očima - tvorba kamenů
- vodnaté hrudky pod očima - tvorba cyst
- jasně červené skvrny - zánět
- silně vystupující spánková arterie a červený obličej - zatížení ledvin
- napuclá brada - zatížení ledvin
- tlustá kůže na čele se silnými vráskami
- pleš nad čelem - přetížení ledvin, časté nucení na moč, přehnaná konzumace jinových potravin
- trvale bílé skvrny na nehtech, nehet prsteníku ztrácí svůj přirozený tvar, ztrácejí se bílé měsíčky na nehtech - chronické onemocnění ledvin
- problémy se sluchem - zhoršení
- problémy se zuby - řezáky
- problémy s 2 a 3 bederním obratlem nebo SI skloubením
- bolest kolene zezadu
- revmatismus
- souvislost s čelní dutinou
- souvislost s mandlí hrtanu
- irisdiagnostika: poškození ledvin najdeme v pozici v 5.40 na pravém oku a v 6.20 na levém oku



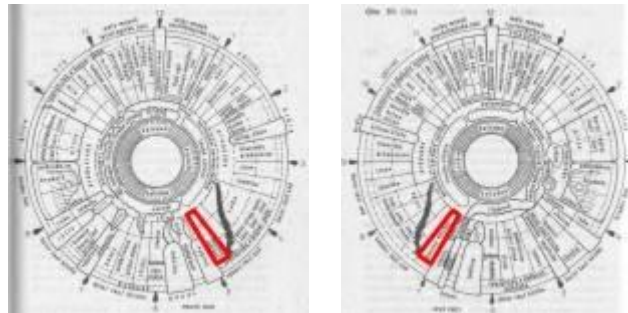
Potíže s ledvinami ukazují vždy na potíže ve vztazích, zda jsme pochopili vztah jako takový, nelpíme na druhém, umíme poskytnout svobodu druhému i sobě, zvládáme milovat a nevlastnit, podporovat v tom, co chce druhý.

Močový měchýř - další diagnostické prvky

- [stejně znaky jako u ledvin](#)
- [váčky na lící kosti - zátěž močového měchýře](#)



- [irisdiagnostika: potíže s močovým měchýřem najdeme v pozici těsně před 5. na pravém oku a těsně po sedmé na levém oku](#)

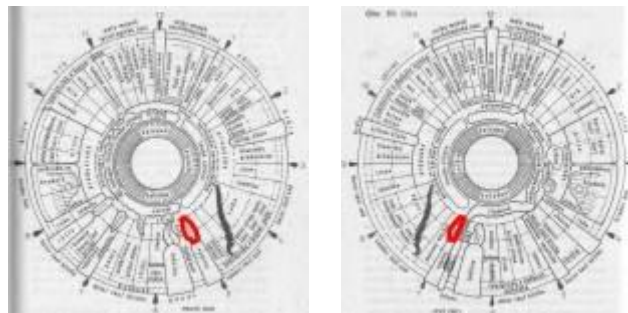


Močový měchýř ukazuje, jak umíme vypouštět odpadní informace, jak se umíme zbavovat strachu ve vztazích.

Více v [Duchovních příčinách nemocí](#)

Prostata - další diagnostické prvky

- stejné znaky jako u ledvin
- irisdiagnostika: prostatu najdeme v pozici těsně po 5. na pravém oku a těsně před 7. na levém oku blíž k zornici

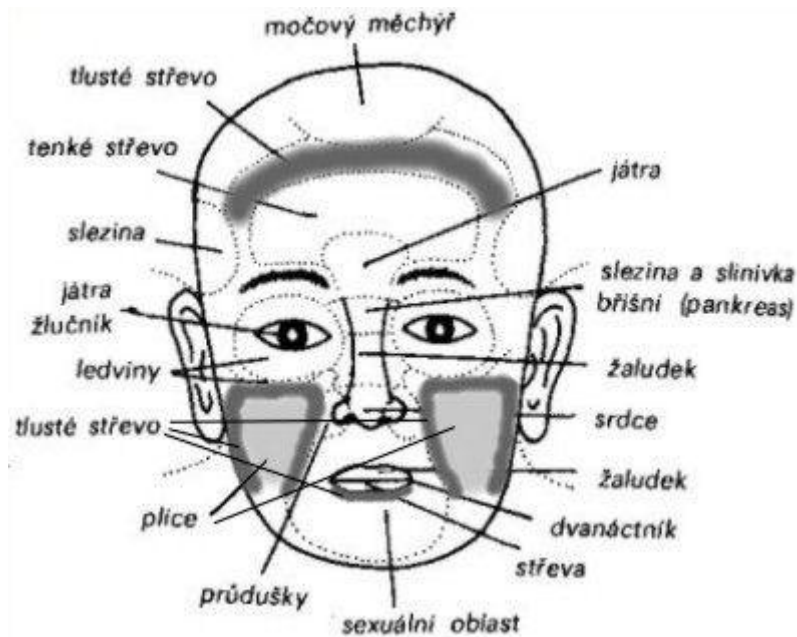


Prostata ukazuje, jak prosazuje muž své mužství, zda netlačí anebo se příliš nepoddává.

Plíce a tlusté střevo

Diagnostika plic a tlustého střeva

Plíce diagnostikujeme v hlavní zóně na tvářích, kde jsou ohraničeny svým párovým orgánem - **tlustým střevem**.



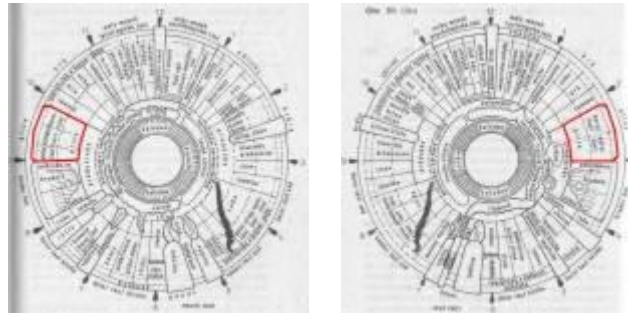
Plíce - další diagnostické prvky

- barva tváří živě červená - zánět v plicích, růžová až namodralá - dušnost, bílá až průsvitná - možnost TBC (+ modráni uší), namodralé až nafialovělé skvrny na tvářích - možnost vnitřního krvácení



- chřípí nosu ukazuje stav našich průdušek, např. začervenání ukazuje na zánět průdušek
- silně zduřelá křídla nosu - přetížení dýchacích orgánů, nedostatečně využitá kapacita plic
- velikost a tvar nosních dírek zespodu je odrazem stavu našich plic
- modráni nosu, tváří a čela, ramena stažená dozadu - astma
- extrémní bledost - rozvinutá plicní choroba

- problémy se zuby - 1. a 2. stolička
- souvislost se středním uchem a Eustachovou trubicí
- problémy s rameny, loktem a rukou zevně
- problémy s 5., 6. a 7. krčním obratlem a 2., 3. a 4. hrudním obratlem
- irisdiagnostika: plíce v duhovce najdeme v pravém oku mezi 9. - 10. hod. a v levém oku mezi 2. - 3. hod.

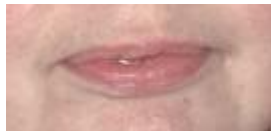

Stav našich plic ukazuje, jak v harmonii máme příjem a výdej, jak umíme brát a dávat. Ukazuje, zda dovolíme druhým, aby se nadechli, jak potřebují a také zda nám je toto umožněno, zda se necítíme dušeni.

Hlavní diagnostickou zónou tlustého střeva je dolní ret, především jeho vnější část.

Oslabené tlusté střevo - další diagnostické prvky

- zduření spodního rtu vnější části - plné střevo

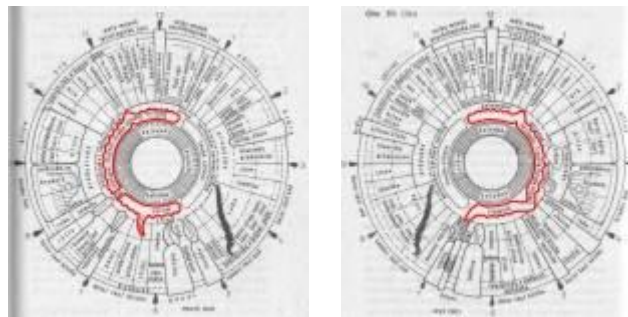


- jasně červený spodní ret - zánět tlustého střeva



- hladká, světle červená místa v koutcích úst - prekancerózní stav střeva
- hnědý dvorec kolem úst - střevní choroby

- zahnědlé zuby - potíže se střevy
- zahnědlý dvorec kolem očí - zácpa
- krvavě červený jazyk - střevní katar
- celý jazyk potažený a popraskaný s červenou skvrnou na špičce - střevní koliky, porucha střevního svalstva, většinou zácpa
- suchý jazyk u kořene těžký povlak - vředový proces ve střevě
- hemeroidy - zánět sliznice tlustého střeva
- příčná vráska pod spodním rtem - hemeroidy
- pigment na spodním víčku - hemeroidy
- prohlubeň uprostřed brady - žilní zatížení konečníku, sklon k tvorbě hemeroidů
- zápach z úst - toxicita střeva
- otok na lícních kostech - hromadění přebytků a hlenu
- problémy se 4. a 5. bederním obratlem
- irisdiagnostika: tlusté střevo obkružuje zorničku, věneček ukazuje na toxicitu tlustého střeva, zácpu

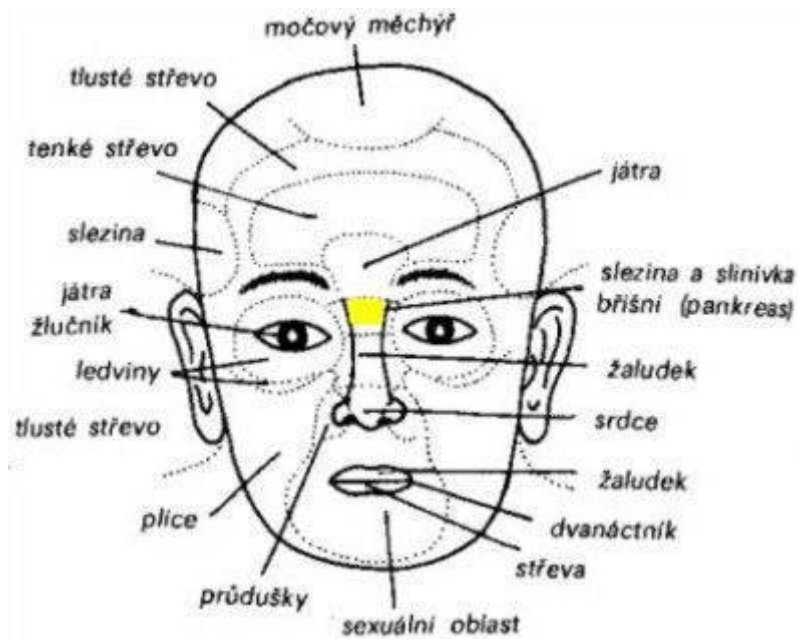


Tlusté střevo je ukazatelem, jak umíme třídit situace, které k nám přicházejí, jak je zpracováváme a především, jak je umíme opouštět a vypouštět. Je především o tom, jak umíme odpouštět a zbavovat se minulosti.

Slinivka, slezina a žaludek

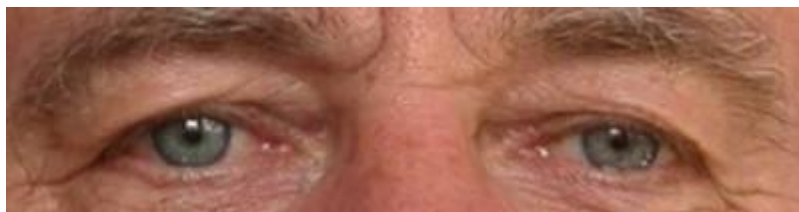Diagnostika oslabené slinivky, sleziny a žaludku

Diagnostická zóna slinivky se nachází na kořenu nosu

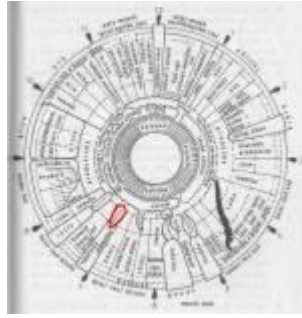

Slinivka - další diagnostické prvky

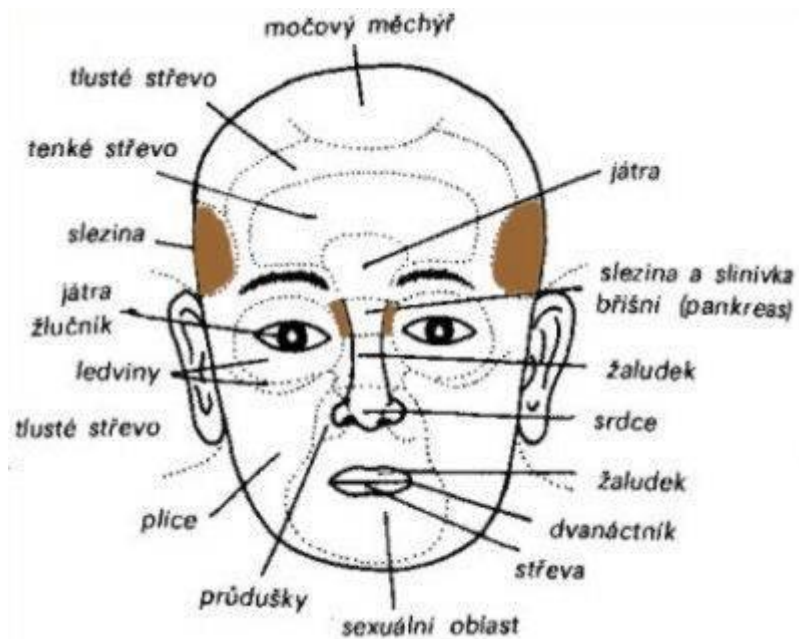
- vráska nebo více vrásek na kořeni nosu ve vodorovné poloze



- temné skvrny v oblasti spánků - hyper nebo hypoglykémie
- předčasné šedivění, mrtvé vlasy - cukrovka
- hladký, suchý, modročervený spodní ret, spodní okraj rtu bledý a vpadlý
- zmačkaná kůže v obličeji - onemocnění slinivky
- příkré vertikální vrásky od lícni kosti na bradu - zatížení slinivky
- měsíčky nehtů oddělené vodorovnou linkou
- potíže se zuby - předstoličky
- acetonový dech - hyper nebo hypoglykémie
- potíže s koleny zevně - oslabená slinivka a žaludek
- potíže s 11. a 12. hrudním obratlem a 1. obratlem bederním
- irisdiagnostika: slinivku najdeme v pravém oku hned po 7., ale blíže k zorničce



Diagnostická zóna sleziny se nachází na boku kořene nosu a spáncích

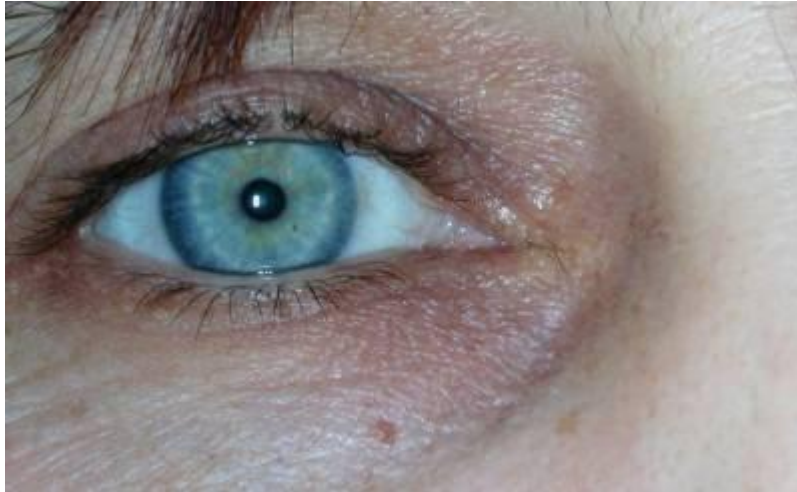

Slezina - další diagnostické prvky

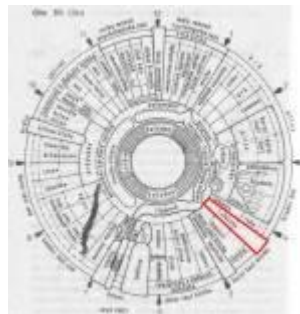- přetížení sleziny poznáme na mandlích jako jejím párovým orgánem - je to známá angína, bolesti v krku.
- zelenavé zabarvení na boku kořene nosu nebo zelenavé cévky na boku spánků - přetížení sleziny
- bílá barva hrany dolního víčka - nedostatek krevního barviva



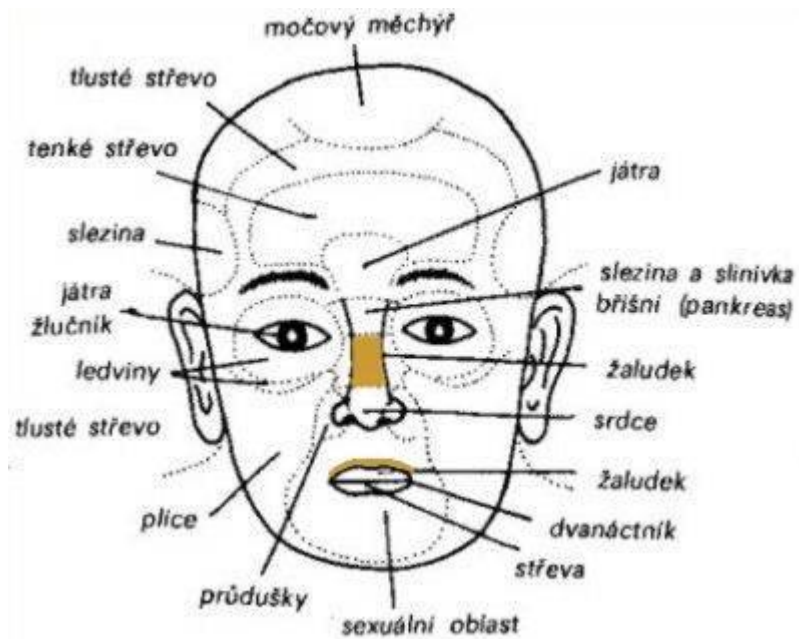
- černý, tmavohnědý stín, který vychází od kořene nosu a dělá jakoby neúplné, někdy i úplné kruhy pod očima - oslabená slezina a imunitní systém



- uhrovitý nos, zvlášt' s tmavými tečkami - porucha sleziny
- pokud prudce natáhneme prsty ruky, jak to jen nejvíce jde a lůžka nehtů nám zbledí - nedostatek železa
- bílé trvalé obláčky na nehtech - potíže se slinivkou a slezinou, vylučování cukru a nedostatek minerálních látek
- bledé ušní lalůčky - chudokrevnost
- kruhovitě vypadávání vlasů - výrazná chudokrevnost
- irisdiagnostika: slezinu najdeme v levém oku ve 4,20. Černý kroužek kolem duhovky - stagnace lymfatického systému, nedokrvenost periferií a kůže.

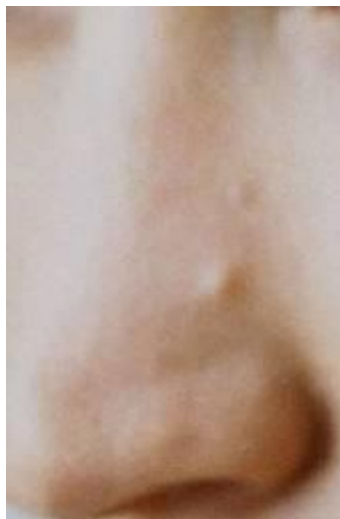

Diagnostická zóna **žaludku** se nachází **ve střední části nosu a horním rtu**

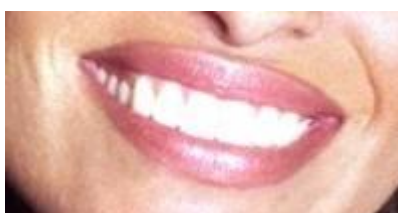

Žaludek - další diagnostické prvky

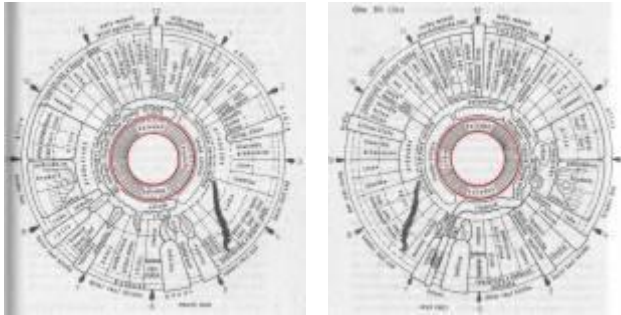
- nadměrně prokrvená kůže v této oblasti - nadměrně prokrvená sliznice žaludku
- bílé a žluté pupínky v této oblasti - stěny žaludku se potahují hlenem a tukem
- zatvrdliny v této oblasti - tvrdnutí žaludeční sliznice, možnost tvorby žaludečního vředu



- extrémně sevřená nebo povolená ústa, především horní ret - extrémně sevřený nebo povolný žaludek



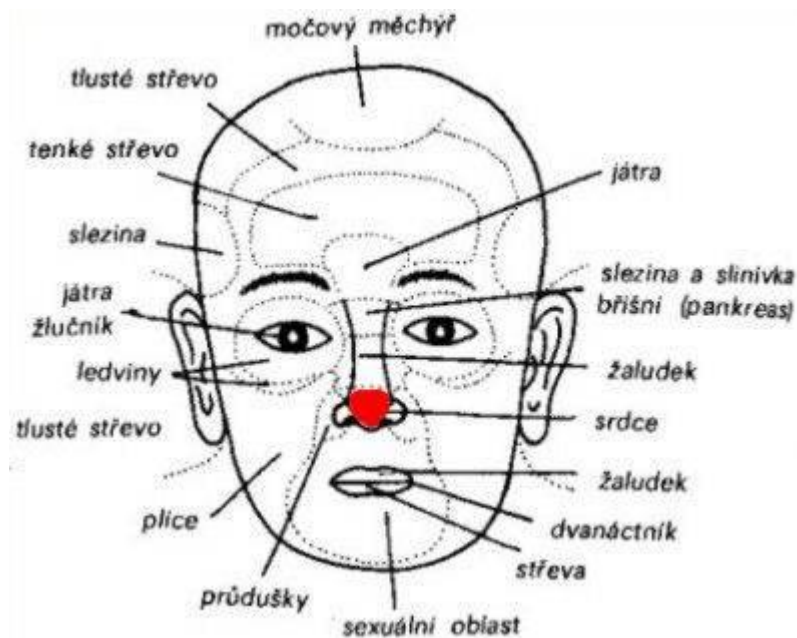
- koutky úst začervenalé, praskající nebo s vyrážkou - potíže s dvanácterníkem, vředy
- povolená tkáň na bradě - překyselení
- krvavě červený jazyk nebo puchýřky na okraji jazyka - žaludeční katar
- potíže s 11. a 12. hrudním obratlem a 1. obratlem bederním
- irisdiagnostika: jasně bílý věneček kolem zornice - překyselení žaludku. Žluto-oranžová tečka na pravém nebo levém oku těsně u zornice - vřed v žaludku.



Srdce a tenké střevo

Diagnostika oslabení srdce a tenkého střeva.

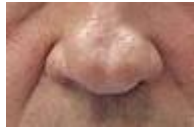Diagnostická zóna **srdce** se nachází na **špičce nosu**



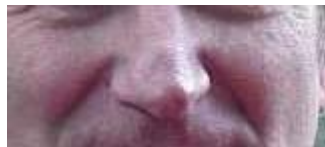Srdce - další diagnostické prvky

- špička nosu nabobtnalá a měkká - zavodnění srdce a zároveň i problémy s vylučováním tekutin vůbec

- špička nosu nabobtnalá a tuhá - obalení srdce tukem, předurčenost k srdečním záchvatům nebo možnost mrtvice



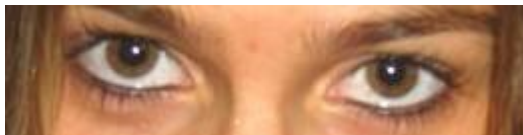- červené či fialové žilky na špičce nosu - vysoký krevní tlak, předzvěst vážnější srdeční choroby nebo mozkové příhody
- výrazně vyvinutá spánková tepna a červený obličej - vysoký krevní tlak
- červené nebo fialové žilky na nose, tvářích, bradě nebo čele a začervenání tváří - nedomykavost srdečního chlopně
- tvar nosu „Pinokio“= úzký do špičky - srdeční slabost a přecitlivělost nervového systému



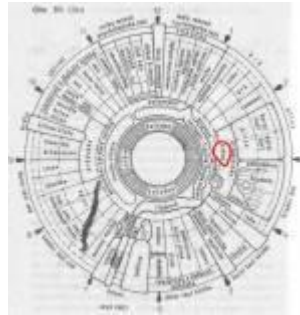
- nos mířící svou špičkou dolů - srdeční slabost, ale tentokrát ve vztahu k ledvinám



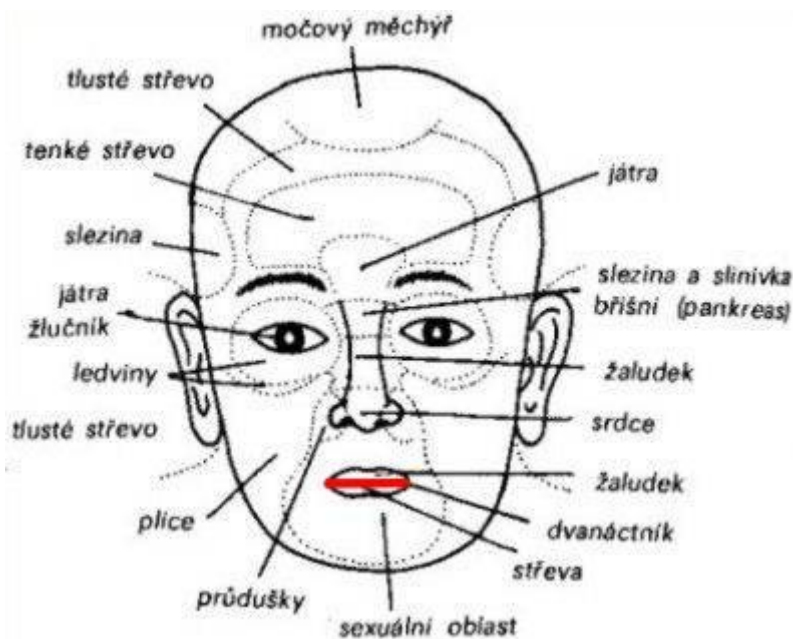
- nos s rýhou uprostřed špičky nebo je evidentně levá či pravá polovina špičky nosu větší - predispozice k srdeční nepravidelnosti, arytmií
- tenká, ale kostnatá nebo tvrdá špička nosu, která může mít i hranatější podobu, anebo jakoby do špičky nosu někdo vtiskl důlek - známka citové strnulosti
- bílá špička nosu, bledost tváří - poruchy prokrvování, prochládání kůže a končetin
- krční tepna pulzující v klidu - porucha aorty, pokročilé rozšíření srdce
- cyanóza rtů, tváří, uší, silné krční žíly - selhávání srdce
- necitlivé místo mezi bradou a dolním rtem - blížící se infarkt
- velmi malé nebo neexistující měsíčky na nehtech - srdeční slabost
- svěšený okraj očního víčka - zatížení srdce
- červené žilky v bělmu oka - městnání krve v žilách, hemeroidy
- modré nebo namodralé bělmo - nedostatek vápníku s hořčíkem, přetížení srdce



- modrý nebo modrošedý kroužek kolem duhovky - odvápnění tkání, naproti tomu zavápnění cév
- zub moudrosti
- potíže s ramenem, loktem a rukou vnitřně
- potíže s 8. krčným obratlem, 5., 6. a 7. hrudním obratlem
- Irisdiagnostika: srdce najdeme ve 3 hodiny na levém oku blízko zorničky. Černý kroužek kolem duhovky - stagnace lymfatického systému, nedokrvenost periférií a kůže.

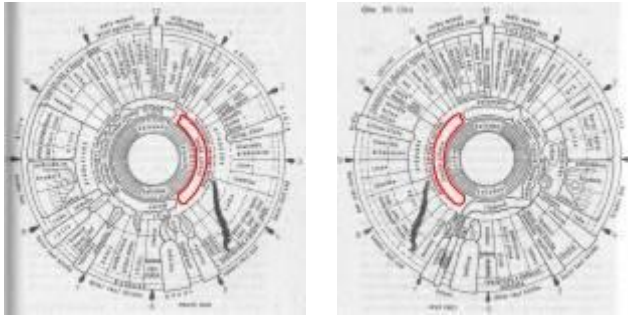


Diagnostická zóna **tenkého střeva** se nachází na **vnitřní straně dolního rtu**.



- zduření vnitřního dolního rtu - zduření tenkého střeva, překyselení
- nevýrazná kontura kolem úst ve střední části - predispozice k oslabení srdce a tenkého střeva
- bledé rty - nedostatečné prokrvení tenkého střeva
- zub moudrosti
- potíže s ramenem, loktem a rukou vnitřně
- potíže s kostí křížovou

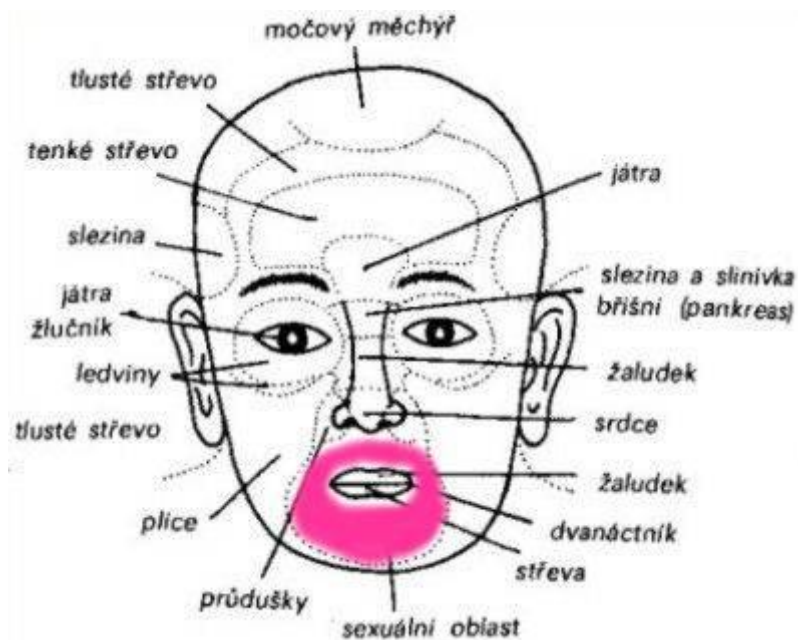
- irisdiagnostika: rezavý věneček kolem zornice, především na vnitřní straně očí - toxicita tenkého střeva



Hormonální a pohlavní systém

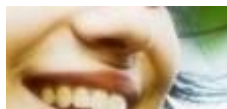Diagnostika oslabení pohlavních orgánů - hormonální systém

Diagnostická zóna pro pohlavní orgány je **nad horním rtem**, o stavu sexuálních orgánů vypovídá celá oblast **kolem úst a brada**.

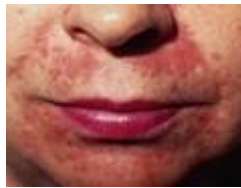

Další diagnostické prvky

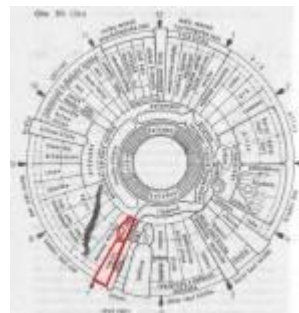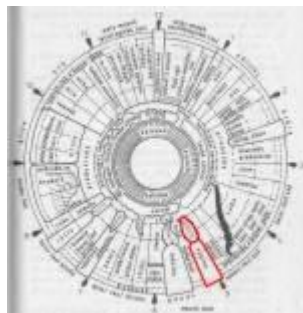- vodorovné vrásky mezi horním rtem a nosem - porucha hormonálního cyklu, potíže s menstruací, snížená sexuální schopnost u mužů, frigidita u žen



- vertikální vrásky mezi horním rtem a nosem - smršťování pohlavních orgánů, ustávání činnosti hormonů, absence sexuálního partnera (u starších lidí)
- červené pupínky v okolí úst i na bradě - výtoky, poševní záněty, poruchy sliznic



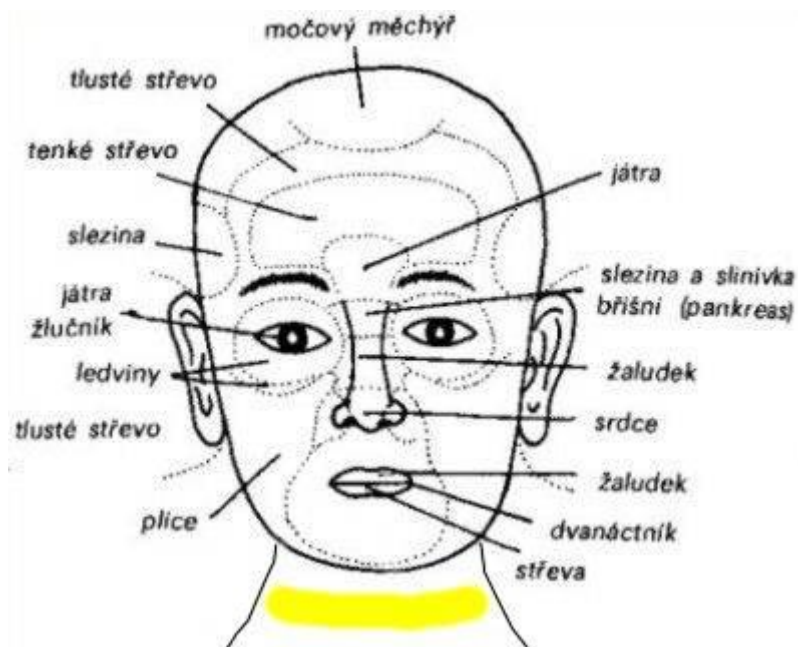
- ochlupení u žen ukazuje na nerovnováhu testosteronu a estrogenu
- vypadávání vlasů je ukázkou převahy mužského principu u žen
- uhry uprostřed tváře - poruchy vaječníků, cysty na nich
- roztřepené nehty - poruchy v oblasti vaječníků nebo varlat
- potíže s kotníky, zápěstím a hýžděmi - blokování energie v pohlavních orgánech
- bolesti a tuhnutí Achillovy paty - potíže se sexualitou a tvrdost ve vztazích
- hustý knír u mužů - síla pohlavních orgánů
- nedostatečný růst vousů u mužů - atrofie varlat
- jemné, tenké obočí - u mužů feminismus, u žen nedostatek estrogenu, bolestivá nebo méně častá menstruace
- vychýlení posledního článku malíku - snížení dělohy u žen a slabost sexuálních orgánů u mužů
- ztráta přirozeného tvaru nehtu u malíku - onemocnění pohlavních orgánů
- akné v pozdějším věku - nevyrovnaná hladina hormonů
- kolmé vrásky před uchem - úbytek potence a vnitřní energie
- čelní pleš - u žen se objevuje po odstranění vaječníků, ukazuje na bolestivou menstruaci, časně klimakterium, u mladších mužů možnost impotence a nízký počet spermií
- bledá, úzká ústa u žen - nedostatek estrogenu
- plná, výrazně červená ústa u muže - sklon k impotenci
- irisdiagnostika:
 - na levém oku těsně před 5. hodinou - vaječnícíky, semeníky, a těsně před 7. hodinou vagina
 - na pravém oku těsně po 5. hodině vagina, a těsně po 7. hodině vaječnícíky, semeníky.



Pohlavní orgány ukazují na náš vztah s partnerem, naši spokojenost s ním.

Diagnostika oslabení štítné žlázy

Diagnostická zóna pro štítnou žlázu je přední část krku



Další diagnostické prvky poruchy štítné žlázy

Zvýšená funkce:

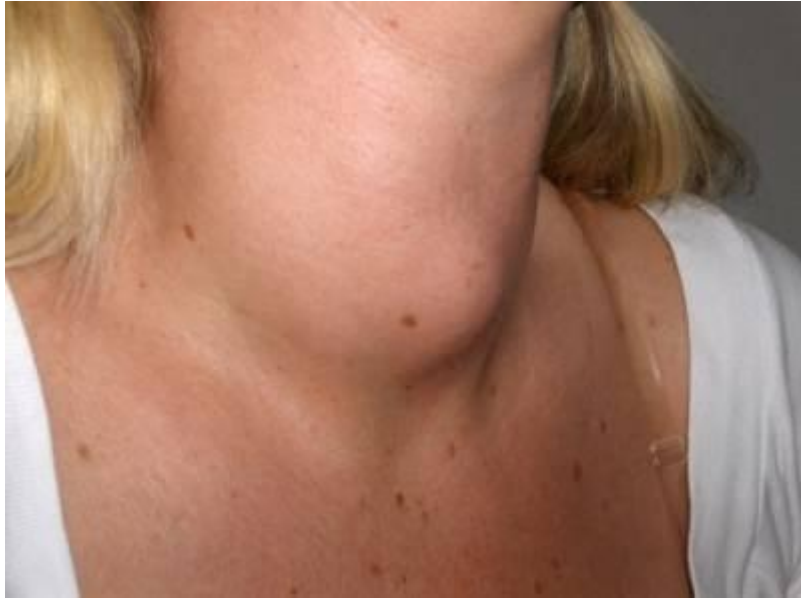• změny nálady, úzkost, hubnutí, pocení, vypoulené oči, nechut' k teple, struma, poruchy lymfatického systému

• lesklé oči, časté nebo velmi vzácné mrkání

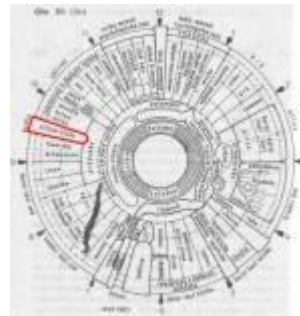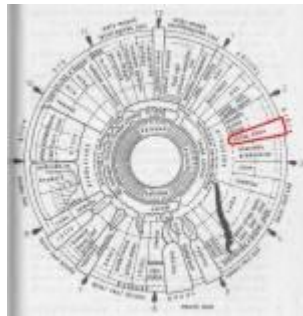
• úbytek vlasů

Snížená funkce:

• únava, letargie, deprese, zpomalené pohyby, suchá kůže a vlasy, otoky kolem očí, silné menstruační krvácení, struma



- zácpa, přibývání na váze, nesnášenlivost chladu
- příčná vráska na kořeni nosu
- uzlovité, hnědé výrůstky na holeni
- irisdagnostika: na levém oku v 9,30 a na pravém oku ve 2,30



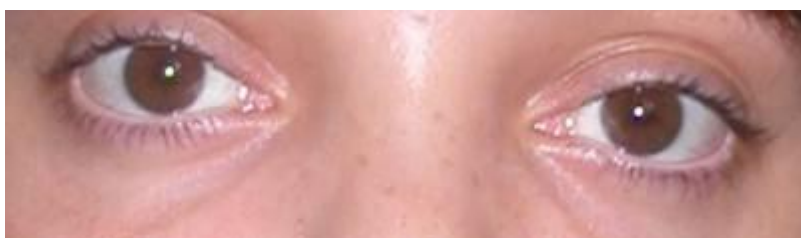Štítná žláza vyjadřuje naše chtění, naše nároky.

Nervový systém a stres

Diagnostika nervového systému a přetížené psychiky

Diagnostickou zónu nervového systému na obličeji nenajdeme, je však mnoho znaků, které na přetíženou psychiku a nervový systém ukazují.

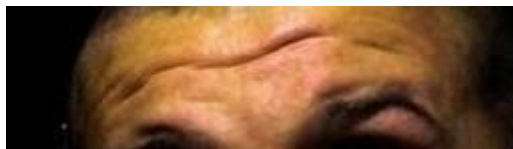- po stranách převislá spodní oční víčka - deprese



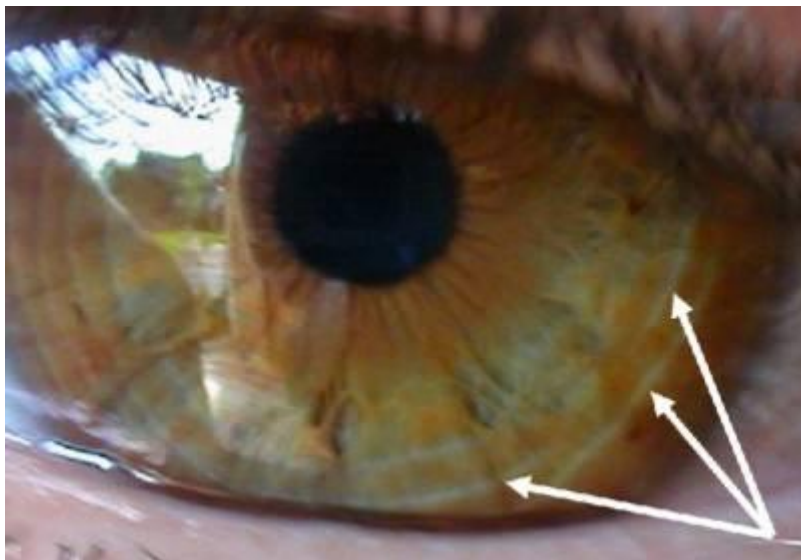
- silně zploštělý horní okraj ucha - deprese
- skřípání zubů - výrazná nervozita
- zapadlá spodní oční víčka - opotřebenost nervů, nervové vyčerpání
- hnědavě začernalý dvorec kolem očí - nespavost, deprese



- těžkání očí - neurastenie
- prohlubeň uprostřed brady - psychická choulostivost
- spadlá horní oční víčka - přetíženost psychiky
- řídké obočí rostoucí různým směrem - malá životní síla
- vráska od vnitřního koutku oka přes nos směrem k jeho špičce - trvalý stres
- šedivění vlasů na spáncích - ztráta energie
- vodorovná rýha uprostřed čela - psychické vyčerpání



- irisdiagnostika: modravé bělmo - nedostatek vápníku s hořčíkem, nepevnost nervového systému
- Kruhy v duhovce.



zdroj: www.empatia.cz

Reflexní plošky u nohou

Reflexní plošky u nohou

